

Novità
editoriale

Silvia Grazioli

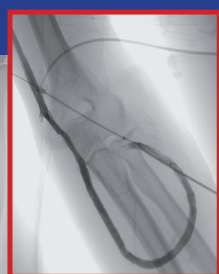
ECOCOLOR-DOPPLER E ACCESSI VASCOLARI

Tecnica e applicazioni pratiche

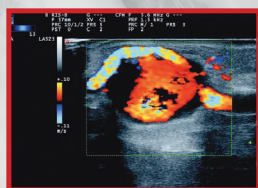
*Essenziale per chirurghi vascolari, radiologi, ecografisti,
nefrologi, specialisti del servizio dialisi, studenti e specializzandi.*

ECOCOLOR-DOPPLER E ACCESSI VASCOLARI

TECNICA E APPLICAZIONI PRATICHE



Silvia Grazioli




Edizioni Medico Scientifiche

Il volume, unico nel suo genere, è frutto della decennale esperienza sul campo dell'autrice, radiologo vascolare, prima come angiografista e poi come ecografista dopplerista. In evidenza gli **aspetti tecnici e numerosi casi clinici** completi di una **ricca iconografia**, che permettono di approfondire le varie patologie vascolari.

Per i pazienti in trattamento sostitutivo con emodialisi, **un accesso vascolare ben funzionante** è sinonimo di **accettabile qualità di vita**, per questo sono essenziali sia un'ottima tecnica chirurgica di allestimento sia un'attenta valutazione preoperatoria dei vasi nativi e, successivamente un accurato follow-up degli accessi vascolari.

Il testo è fondamentale per chi quotidianamente lavora a stretto contatto con pazienti che necessitano di **accessi vascolari per emodialisi** e per la formazione in itinere di personale dedicato, che possa sviluppare un'adeguata manualità nello studio non invasivo con **ecocolore doppler**, e limitare il più possibile il ricorso alle tecniche angiografiche, più invasive.

.....

SCHEDA TECNICA

Formato: 17x24 cm

256 pagine

ISBN 978-88-7110-456-0

Prezzo di listino: € 33,00



Edizioni Medico Scientifiche



Silvia Grazioli

ECOCOLOR-DOPPLER E ACCESSI VASCOLARI

Tecnica e applicazioni pratiche

Piano dell'opera

- **PRINCIPI FISICI E TECNICI**
- **STUDIO ANATOMO-FUNZIONALE E ICONOGRAFIA**
- **STUDIO ANATOMICO PRE-OPERATORIO**
 - Materiale e metodi
 - Tecnica di indagine
 - Lo studio del versante arterioso
 - Test della iperemia reattiva
 - Iconografia versante arterioso
 - Lo studio del versante venoso
 - Iconografia versante venoso
 - La refertazione
 - Esperienza clinica
- **ACCESSI VASCOLARI NORMOFUNZIONANTI**
 - Versante arterioso
 - Occhiello
 - Versante venoso
- **PATOLOGIA DEGLI ACCESSI VASCOLARI**
 - Calcificazioni parietali
 - Stenosi - occlusioni
 - Le trombosi venose
 - Accessi vascolari protesici
- **TUMEFAZIONI PERIANASTOMOTICHE**
- **FISTOLE AD ELEVATA PORTATA**
- **CONCLUSIONI**
- **ESPERIENZE CLINICHE**
 - Caso 1 - FAV ad alta portata e scompenso cardiaco
 - Caso 2 - Un paziente molto sfortunato
 - Caso 3 - IRC da patologia malformativa
 - Caso 4 - Il Tesio come migliore possibilità
 - Caso 5 - ADPKD: una famiglia emblematica
 - Caso 6 - Dalla FAV alla protesì
 - Caso 7 - Pazienti pluripatologici in dialisi
 - Caso 8 - Complicanza post-bioptica
 - Caso 9 - Ancora un paziente pluripatologico
 - Caso 10 - Un paziente anziano e complesso in dialisi
 - Caso 11 - Una serissima complicanza
 - Caso 12 - Ematoma dello psoas in IRC
 - Caso 13 - Un paziente psichiatrico in dialisi
 - Caso 14 - IRC da intossicazione da funghi
 - Caso 15 - Un giovane diabetico
 - Caso 16 - Un paziente sempre arrabbiato
 - Caso 17 - Una paziente sempre serena
 - Caso 18 - Una complicanza post chirurgica
 - Caso 19 - Il decano della dialisi
 - Caso 20 - Condizioni "stabilmente precarie"
- **LA DIALISI NON VA IN VACANZA MA I DIALIZZATI SÌ**
- **GLOSSARIO**
- **BIBLIOGRAFIA**

Ordina subito la tua copia



www.cgems.it



cgems.clienti@cgems.it



011 385 2750



011 375 738